doi: 10.3978/j.issn.2095-6959.2021.03.018
View this article at: http://dx.doi.org/10.3978/j.issn.2095-6959.2021.03.018

国产自攻型微型钛钉支抗在内收前牙治疗中的效果

邱小文，赖道锋

(中南大学湘雅医学院附属海口医院·海南省口腔医学中心口腔正畸科，海口 570208)

[摘　要]　**目的：**探讨国产自攻型微型钛钉种植支抗在拔牙矫治内收前牙治疗中的临床应用。**方法：**19例诊断为安氏I类和II类错牙合，上牙弓前突或双牙弓前突患者，矫治设计为拔除双侧第一前磨牙，支抗设计为磨牙强支抗，用微型钛钉植入上颌第一磨牙与第二前磨牙颊侧根尖之间的牙槽间隔，结合直丝弓技术进行滑动法关闭拔牙间隙。以每侧150~200 g力滑动法内收前牙。参考前颅底平面及种植体支抗的位置，比较治疗前、后头颅定位侧位片，测量前牙内收情况和磨牙支抗的变化。**结果：**19例牙弓突度均有明显改善，切牙切缘内收(6.73±1.83) mm，支抗磨牙平均前移0.8 mm，均达到了强支抗的效果。**结论：**国产自攻型微型钛钉种植支抗作为稳定的正畸支抗，操作方便，不依赖患者的合作，能有效地控制后牙支抗，使前突的牙弓获得最大程度的内收，扩大了正畸治疗的范围。

[关键词]　微钛钉；种植支抗；关闭拔牙间隙

Therapeutic effect of domestic self-tapping micro-titanium nail anchorage on adducted anterior teeth

QIU Xiaowen, LAI Daofeng

(Department of Orthodontics, Hainan Provincial Stomatology Center, Haikou Hospital Affiliated to Xiangya Hospital, Central South University, Haikou 570208, China)

Abstract　**Objective:** To evaluate the clinical application of domestic self-tapping micro-titanium nail as anchorage in the retraction of anterior teeth treatment. **Methods:** A total of 19 patients with Angle I & Angle II malocclusion, maxillary protrusion or bi-maxillary protrusion were selected. The orthodontic treatment was the extraction of the bilateral first premolares and the anchorage was designed to be a strong one for the molars. Micro-titanium nails were used to implant into the alveolar space between the buccal root apexes of the maxillary first molar and the second premolar. The extraction space was closed by using sliding mechanics combined with Straight Arch wire Techniques. Sliding mechanics with a force of 150~200 g was used to retract anterior teeth. Based on the anterior skull base plane and the location of implant anchorage, the cephalometric films before and after

收稿日期 (Date of reception)：2020–03–06
通信作者 (Corresponding author)：赖道锋，Email: 675647626@qq.com

treatment were compared, and the retraction of anterior teeth and the change of molar anchorage were measured. **Results:** Dental arch protrusion was improved significantly in 19 patients. The incisal edge of incisors was retracted (6.73±1.83) mm and the anchor molar moved anteriorly 0.8 mm averagely. It shows that maximum anchorage was achieved in all cases. **Conclusion:** The domestic self-tapping micro-titanium nail implant anchorage is a stable orthodontic anchorage. It is easy to operate, independent of patients' collaboration, and it could control the anchorage of posterior teeth efficiently, retract the dental arch protrusion to the maximum extent, and therefore, expand the scope of orthodontic treatment.

Keywords micro-titanium nail; implant anchorage; closure of extraction space

在正畸治疗中，支抗的设计和控制是十分重要的，尤其是牙列前突和严重拥挤矫正时需要设计最强的磨牙支抗，以内收前牙、改善突面型或解除牙列拥挤。头帽和面弓等口外力是过去获得磨牙强支抗的主要方法，但其效果过分依赖患者的合作，而新型的微种植支抗直接以坚硬的骨骼作为支抗力的承受者，为临床提供了一种稳定、高效的支抗力。现将海南省口腔医学中心口腔正畸科2015年以来采用自攻型微型钛钉作为强支抗改善前突侧貌情况总结报道如下。

1 对象与方法

1.1 对象

海南省口腔医学中心口腔正畸科2015年2月至2018年12月期间就诊并已完成正畸种植支抗矫治Angle I类双颌前突和Angle II上颌前突的错牙合畸形患者19例，以最大程度的内收前牙，其中男10例，女9例；年龄12～37(平均19.95)岁。矫治设计均为减数治疗，采用拔除双侧上颌第一前磨牙和双侧下颌第一或第二前磨牙。共计种植国产微型钛钉正畸支抗44枚，其中3例种植4枚，上、下颌各2枚；16例仅上颌种植2枚。其中1例上颌、下颌各1枚，2例下颌1枚共4枚种植后加力发生松动失败，改变部位重新种植获得成功。本研究经中南大学湘雅医学院附属海口医院医学伦理委员会审核批准。

1.2 治疗过程及方法

1)种植时机为上下牙列粘结直丝弓矫治器(杭州三比医疗器械厂生产)同时植入。

2)采用的国产自攻型种植支抗——微型钛钉(宁波慈北医疗器械有限公司生产)规格为上颌直径1.6 mm，钉长11 mm，骨内钉长9 mm；下颌直径2.0 mm，钉长9 mm，骨内钉长7 mm。

3)微型钛钉植入前先拍全景片定位，攻入区域一般选在上下颌两侧第一磨牙与第二前磨牙间之间的附着龈。

4)攻入前，先常规消毒,斯康杜尼行局部浸润麻醉，然后用探针刺入待种植部位，测量软组织厚度，探查骨组织密度，分离黏骨膜，标记明确攻入方向。在上颌钉攻入方向与牙长轴呈30°~60°，下颌为10°~60°，攻入时要防止损伤牙根及误攻入上颌窦。

5)2周后[1]种植支抗与后磨牙钢性结扎，增强磨牙矢状向支抗。等上下牙列完成排齐、整平后，上下牙列弓丝更换到0.019″×0.025″不锈钢方丝，在侧切牙远中置牵引钩，以微型钛钉种植体支抗，每侧用镍钛拉簧加力约150~200 g，用滑动法整体内收前牙，关闭间隙，然后常规步骤进一步精细调整和保持。

6)在上颌前牙内收阶段的开始和结束时分别拍摄X线头颅定位侧位片，用AngelCeph软件进行定点比较及测量观察。

1.3 统计学处理

采用软件SPSS 18.0处理数据，治疗前后组内比较行配对t检验，以$P<0.05$为差异有统计学意义。

2 结果

19例患者在前牙内收治疗前后的X线头颅定位侧位片以前颅底平面重叠，参考种植体支抗的位置，测量上颌中切牙和磨牙的矢状向位置变化。结果显示：19例患者牙弓突度明显改善，切牙切缘内收(6.73±1.83) mm，支抗磨牙平均前移约0.8 mm，治疗后的U1-NA水平明显低于治疗前($P<0.05$)，均取得了强支抗的效果(表1)，大部分种植体支抗稳定而且周围组织健康，仅4枚微钛钉松动而重新植入，成功率90.9%，脱落率为9.1%。

表1 种植支抗治疗前后部分头影测量值的比较

Table 1 Comparison of partial cephalometric measurements before and after treatment in the implanted anchorage

病例号	性别	年龄/岁	舌侧移动距离/mm	U1-SN		
				治疗前	治疗后	差值
1	女	16	6.5	115.2	108.2	7.0
2	男	19	9.5	129.2	110.3	18.9
3	男	23	6.4	111.2	105.4	5.8
4	男	12	10.2	130.0	109.3	20.7
5	女	22	6.8	124.2	114.2	10.0
6	女	13	7.0	118.2	105.3	12.9
7	女	23	8.5	120.8	103.0	17.8
8	男	15	5.5	101.1	104.2	-3.0
9	男	13	5.8	110.2	105.2	5.0
10	女	30	7.5	114.5	97.9	10.6
11	男	17	4.7	103.4	101.2	2.2
12	男	18	4.5	110.3	109.1	1.2
13	女	18	6.5	120.5	110.7	9.8
14	女	37	4.5	115.4	113.0	2.4
15	男	14	9.7	124.5	110.8	13.7
16	男	22	6.3	109.6	102.4	7.2
17	女	25	4.2	111.9	106.3	4.6
18	男	14	5.4	118.5	110.8	7.7
19	女	28	8.4	126.3	108.3	18.0

与治疗前比较，*P<0.05。

Compared with that before treatment, *P<0.05.

典型患者，女，30岁。主诉要求矫治面型前突。临床检查：正面观面部比例较和谐，左右对称，中度开唇露齿；侧面观双颌前突；患者恒牙，双侧第一磨牙中性关系，双牙弓前突，上下牙轻度拥挤；双颞下颌关节未见明显异常(图1、2)。头影测量显示患者双牙弓前突。诊断：Angle's: I；Mao's: II5。治疗过程：拔除4个第一前磨牙，直丝弓矫治技术。第6个月，患者上下牙列排齐、整平，在双侧上颌第一磨牙和第二前磨牙之间颊侧各植入1枚种植体，4周后每月使用镍钛拉簧加力200 g，滑动法内收上颌前牙；第14个月，拔牙间隙基本关闭上切牙内收7.5 mm；第19个月结束主动治疗，进入保持期(图3，4)。患者治疗前后头颅侧位片显示前牙区内收明显(图5)，进一步用AngelCeph软件对矫治前后Downs测量结果进行比较(图6A)，显示治疗前后头影测量数据变化明显；并用AngelCeph软件对矫治前后侧位片进行重叠分析(图6B)，发现治疗前后前牙内收明显。

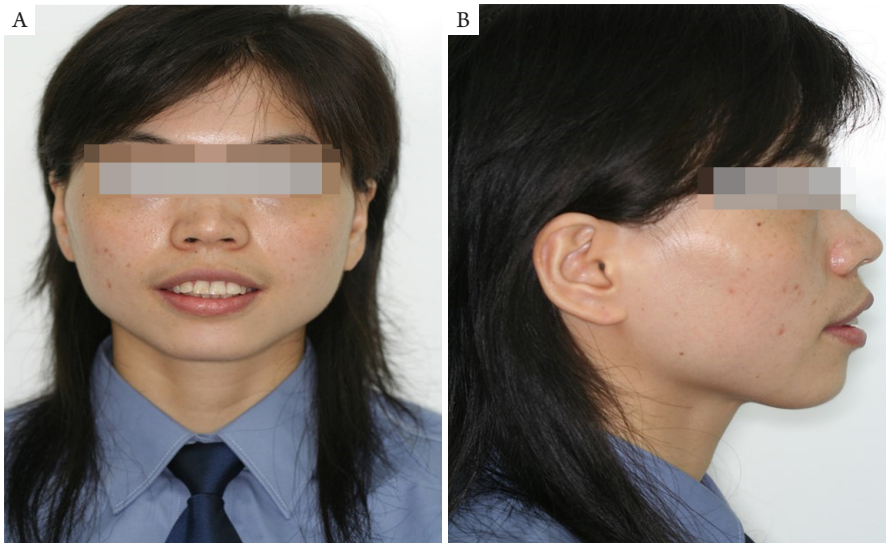

图1 治疗前面像：(A) 正面像，(B) 侧面像

Figure 1 Front (A) and profile (B) portrait before treatment

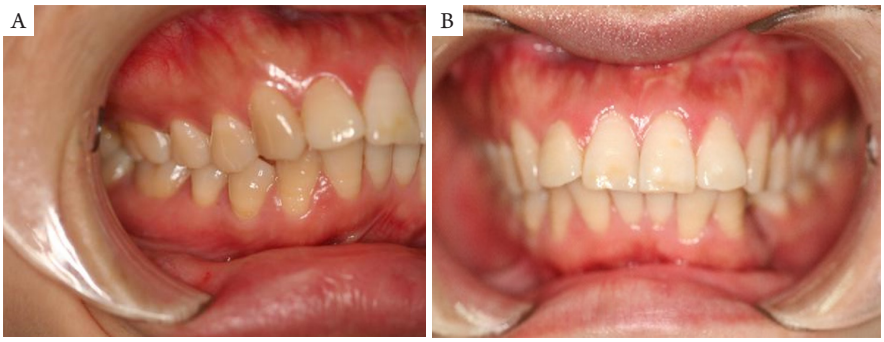

图2 治疗前口内像：(A)侧面像，(B) 正面像

Figure 2 Intraoral photos before treatment: profile view (A) and front view (B)

图3 治疗后面像：(A) 正面像，(B) 侧面像

Figure 3 Front (A) and profile (B) portrait after treatment

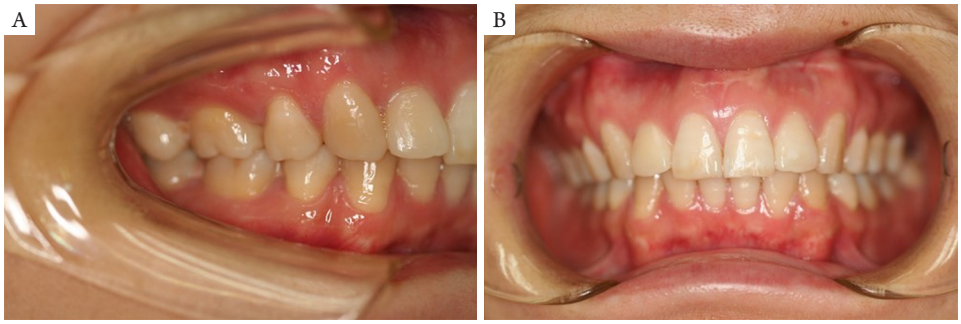

图4 治疗后口内像：(A) 侧面像，(B) 正面像

Figure 4 Intraoral photos after treatment: profile view (A) and front view (B)

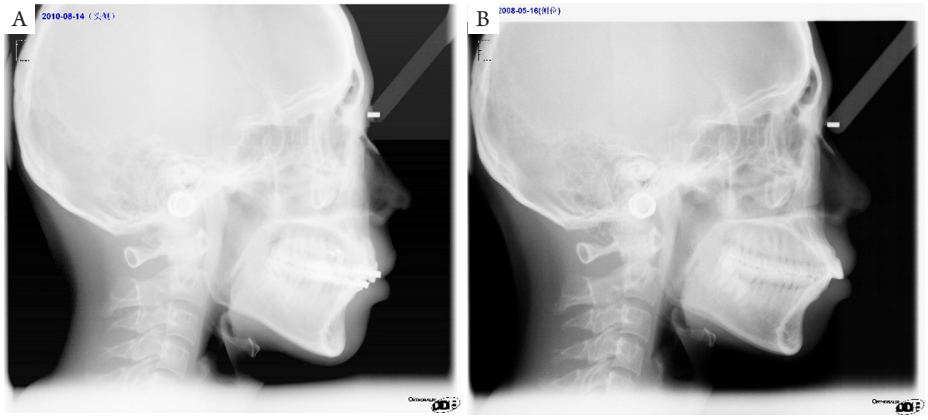

图5 治疗前(左)、后(右)头颅侧位片

Figure 5 Lateral radiographs of posterior head before (left) and after (right) treatment

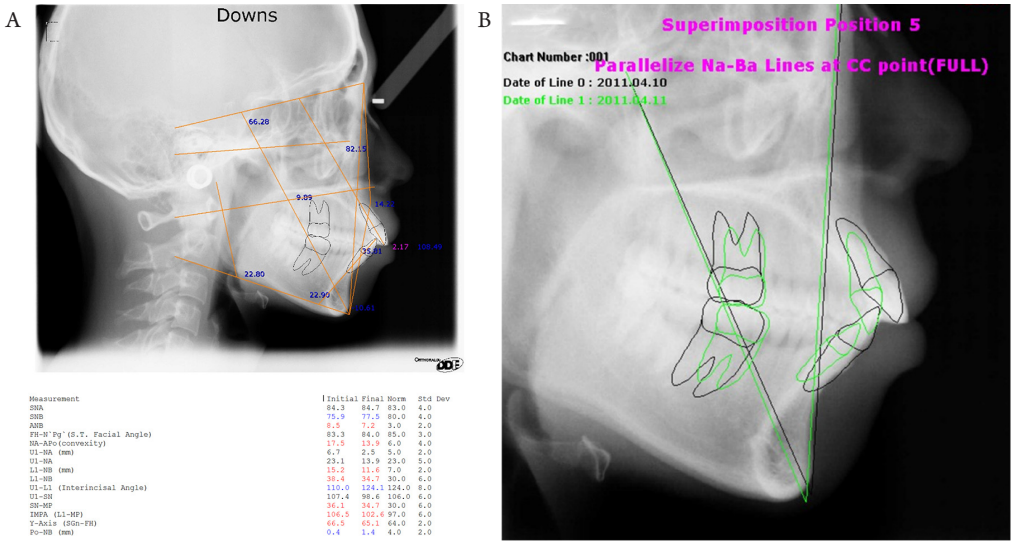

Measurement	Initial	Final	Norm	Std Dev
SNA	84.3	84.7	83.0	4.0
SNB	75.9	77.5	80.0	4.0
ANB	8.5	7.2	3.0	2.0
FH-N`Pg`(S.T. Facial Angle)	83.3	84.0	85.0	3.0
NA-APo(convexity)	17.5	13.9	6.0	4.0
U1-NA (mm)	6.7	2.5	5.0	2.0
U1-NA	23.1	13.9	23.0	5.0
L1-NB (mm)	15.2	11.6	7.0	2.0
L1-NB	38.4	34.7	30.0	6.0
U1-L1 (Interincisal Angle)	110.0	124.1	124.0	8.0
U1-SN	107.4	98.6	106.0	6.0
SN-MP	36.1	34.7	30.0	6.0
IMPA (L1-MP)	106.5	102.6	97.0	6.0
Y-Axis (SGn-FH)	66.5	65.1	64.0	2.0
Po-NB (mm)	0.4	1.4	4.0	2.0

图6 治疗前后头颅侧位片AngelCeph分析

Figure 6 Analysis of AngelCeph on lateral cranial radiographs before and after treatment

(A) AngelCeph矫治前后Downs分析结果；(B) AngelCeph矫治前后侧位片重叠分析。

(A) Downs analysis results before and after AngelCeph treatment; (B) Overlap analysis of lateral radiographs before and after AngelCeph treatment.

3 讨论

自Kanomi[1]和Costa等[2]将微型钛钉种植体系统引入正畸临床作为支抗手段取得了良好效果后，微型钛钉种植体在正畸治疗中得到了广泛的应用，包括作为保护磨牙的支抗、保护前牙的支抗、压低伸长牙、牵引阻生牙以及轻微骨畸形的矫治等。但其主要任务仍然是作为保护磨牙支抗，尤其在牙弓前突严重和牙列拥挤的病例中，支抗的控制是决定治疗效果的关键因素。国产自攻型微型钛钉支抗具有体积小、手术简便、操作方便、创伤小、效果可靠、容易获得患者配合等优点，临床应用越来越普遍。自攻型微型钛钉植入只需局部浸润麻醉就行，而且防止过度麻醉损伤至牙根无反应，每部位斯康杜尼用量约为0.6 mL。攻入前先用探针刺入待种植部位，以测量软组织厚度，探查骨组织密度，分离黏骨膜，标记明确攻入方向。然后不必作软组织切开直接用专用手动丝锥把微型钛钉拧入，但要密切注意钉前进方向，与临牙牙根的关系。同时微型钛钉植入时动作要轻柔，速度要慢，以利于提高植入的成功率，防止钛钉的折断。

微型钛钉种植体作为一种骨性支抗，治疗过程中支抗牙齿几乎完全不动，整个拔牙间隙全部用于前牙后退即实现所谓“绝对支抗”，与传统的口外弓强支抗相比又基本不依赖患者配合，这对于为了最大限度改善面型要求最大程度内收前牙的Angle I类双颌前突和Angle II上颌前突患者显得尤为重要[3-4]。本文旨在评估国产自攻型微型钛钉支抗在允许的范围内最大限度地内收上前牙时是否能达到强支抗的金标准，实现强支抗的设计要求，故设计了患者治疗前后牙齿相关指标的比较。本文报道的19例用国产微型钛钉支抗均取得了强支抗的效果，牙弓突度明显改善，数据经SPSS 18.0统计软件进行统计学处理，切牙切缘内收(6.73±1.83) mm，U1-SN治疗前后差异有统计统计学意义(P<0.05)，使得切牙在矢状方向上得到充分的改善，种植支抗植入位置为膜龈联合处，加力更靠龈方，接近牙齿的抗力中心，有利于前牙内收，而且对于上颌前突患者前牙过长现象能够起到压低前牙的作用，最大程度改善患者的覆牙合、覆盖关系，为前牙内收提供足够的支抗力；支抗磨牙平均前移约0.8 mm，这样最大限度地使间隙用于前牙内收，抑制了后牙前移，国产微型钛钉支抗稳定可靠，完全满足临床治疗要求，这与孙志涛等[5]的研究结果相近。种植支抗使传统的牙支抗转化为新的颌骨支抗，与骨组织紧密结合，不易引发骨、破骨活动，在长期持续的应力下也不会发生位置移动，解决了正畸治疗中的一些难题，使过去常需要正畸-正颌联合治疗的病例通过种植体支抗正畸治疗达到了满意的疗效,扩大了正畸的治疗范围[6]。

由于微种植支抗手术为侵入性治疗[7]，虽然操作简单，正畸医生可独立完成，但微型钛钉支抗种植毕竟为有创治疗，有一定的风险和并发症，主要有种植体脱落、术后感染及种植体折断等。本次观察的44枚微钛钉中有4枚出现松动脱落，脱落率为9.1%，与国内自攻型微型钛钉支抗稳定性相关报道基本一致[8]。其中1枚脱落是由于植入部位骨质条件较差，有明显疏松；有3枚植于下颌，这与下颌磨牙区支抗钉容易被转折处黏膜覆盖，不易清洁有关；且3枚脱落患者的口腔卫生均比较差，提示术后保持良好的口腔卫生对种植钉的稳定有重要作用。

综上所述，国产自攻型微型钛钉支抗在内收前牙时矫正效果理想，达到强支抗的设计要求，能有效地控制后牙支抗，使前突的牙弓获得最大程度的内收，保证颜面部美观，具有临床应用价值，扩大了正畸治疗的范围。

参考文献

1. Kanomi R. Mini-implant for orthodontic anchorage[J]. J Clin Orthod, 1997, 31(11): 763-767.
2. Costa A, Raffainl M, Melsen B. Miniscrews as orthodontic anchorage: a preliminary report[J]. Int J Adult Orthodon Orthognath Surg, 1998, 13(3): 201-209.
3. 吴渊, 高杨. 安氏II类1分类患者前牙矫治过程中使用微种植体作支抗的效果研究[J].中国美容医学, 2019, 28(11): 96-99.
   WU Yuan, GAO Yang. Effect of micro-implants as anchorage in anterior teeth treatment of patients with Angel Class II division 1 malocclusion[J]. Chinese Journal of Aesthetic Medicine, 2019, 28(11): 96-99.
4. 凌爱华. 微种植体支抗与传统支抗在安氏II1应用中疗效对比[J]. 临床医药文献电子杂志, 2019, 6(99): 2-3.
   LING Aihua. Comparing the effect of micro-implant (MIA) anchorage and traditional anchorage in the angle II1 malocclusion[J]. Electronic Journal of Clinical Medical Literature, 2019, 6(99): 2-3.
5. 孙志涛, 崔涛, 孙阳, 等. 微种植体支抗滑动法内收上前牙的三维有限元分析研究[J]. 临床口腔医学杂志, 2017, 33(8): 467-470.
   SUN Zhitao, CUI Tao, SUN Yang, et al. Three-dimensional finite

element analysis of maxillary anterior teeth retraction with micro-implant anchorage and sliding mechanics based on hyperelastic model of periodontal ligament[J]. J Clin Stomatol, 2017, 33(8): 467-470.

6. Park HS, Bae SM, Kyung HM, et al. Micro-implant anchorage for treatment of skeletal Class I bialveolar protrusion[J]. J Clin Orthod, 2001, 35(7): 417-422.

7. 林久祥, 许天民. 中国口腔正畸学科发展巡礼[J]. 中华口腔医学杂志, 2007, 42(9): 537-539.
LIN Jiuxiang, XU Tianmin. The development of Orthodontics in China[J]. Chinese Journal of Stamotology, 2007, 42(9): 537-539.

8. 王忠佐. 微型种植体支抗38例术后脱落情况分析[J]. 中国医药指南, 2011, 9(32): 265-266.
WANG Zhongzuo. The analysis of micro-implant anchorage off about 38 cases[J]. Guide of China Medicine, 2011, 9(32): 265-266.

本文引用：邱小文, 赖道锋. 国产自攻型微型钛钉支抗在内收前牙治疗中的效果[J]. 临床与病理杂志, 2021, 41(3): 602-608. doi: 10.3978/j.issn.2095-6959.2021.03.018

Cite this article as: QIU Xiaowen, LAI Daofeng. Therapeutic effect of domestic self-tapping micro-titanium nail anchorage on adducted anterior teeth[J]. Journal of Clinical and Pathological Research, 2021, 41(3): 602-608. doi: 10.3978/j.issn.2095-6959.2021.03.018